©Akademie d. Wissenschaften Wien; download unter www.biologiezentrum.at

Über die Drüsen der menschlichen Speiseröhre

(vorläufige Mittheilung)

von

Josef Schaffer in Wien.

(Mit 2 Textfiguren.)

(Vorgelegt in der Sitzung am 1. April 1897.)

Als v. Ebner im Jahre 1873 seine bekannten Untersuchungen: »Über die acinösen Drüsen der Zunge« veröffentlichte, welche unsere Wissenschaft um die Erkenntniss der serösen Drüsen der Zunge bereichert haben, schrieb er an die Spitze seiner Arbeit den folgenden Satz: »In einem so vielgepflegten Wissenszweige, wie es die menschliche Anatomie und die Anatomie der Haussäugethiere ist, wird es, soweit gröbere, schon mit unbewaffnetem Auge ohne Schwierigkeit zu constatirende Thatsachen in Betracht kommen, nicht leicht sein, Beobachtungen mitzutheilen, die nicht theilweise bereits gemacht wurden. Häufig gerathen aber solche Beobachtungen wieder in Vergessenheit, wenn ihre wahre Bedeutung nicht erkannt wurde«.

Ich führe die Worte v. Ebner's an, weil der Fall, über den ich im Folgenden vorläufig berichten will, mannigfache Ähnlichkeit mit dem meines verehrten Lehrers aufzuweisen hat. Wie dort, handelt es sich um eine bereits einmal gemachte, aber nicht richtig erkannte und gänzlich in Vergessenheit gerathene Beobachtung; und zwar ebenfalls nicht um ein feinstes histologisches Detail, sondern um eigenthümliche Drüsen im menschlichen Oesophagus, deren Vorhandensein ich leicht mit freiem Auge feststellen konnte, nachdem ich sie einmal gefunden hatte.

Im Jahre 1879 hat der seither verstorbene Münchener Anatom N. Rüdinger eine ziemlich ausführliche Beschreibung

©Akademie d. Wissenschaften Wien; download unter www.biologiezentrum.at

einer subepithelialen tubulo-acinösen Drüse im Os oesophagi des Menschen gegeben.[1] Als solche bezeichnete er ein Gebilde, »welches zwischen dem Plattenepithel und der Muscularis mucosae seine Lage nimmt. Es stellt eine eigenartige Drüse dar, welche nur in der einen lateralen Bucht des Oesophagus vorhanden ist und umso räthselhafter erscheint, als keine symmetrische Anordnung derselben nachgewiesen werden kann«.

Der Drüsenkörper besteht aus engen, peripherischen Schläuchen, die von keilförmigen Epithelzellen ausgekleidet werden und deren enges Lumen sich in grössere, weitere, canalartige Buchten öffnet. Diese Buchten besitzen höhere, helle cylindrische Zellen und gehen in Ausführungsgänge über, welche von langen blassen Cylindern ausgekleidet werden und die Plattenepithelschicht durchbrechen. Die Umhüllung des Drüsenkörpers besteht theils aus feinfaserigem Bindegewebe, theils ist sie eine contractile von Seiten der Muscularis mucosae.

Dies in Kürze die Schilderung Rüdinger's.

Ich vermuthe, dass auf dieselbe die Bemerkung Krause's[2] zurückzuführen ist, dass am oberen Ende des Oesophagus eine tubulöse Drüse als Varietät gefunden wird. Im Jahre 1887 stellte Chr. Lauteschläger[3] im Institute Koelliker's eine Untersuchung eigens zu dem Zwecke an, um über das Vorhandensein der von Rüdinger beschriebenen Drüse im Halstheile des Oesophagus bestimmte Aufschlüsse zu erhalten. Das Ergebniss war ein negatives, die Angaben Rüdinger's konnten nicht bestätigt werden.

Seither sind dieselben meines Wissens gänzlich in Vergessenheit gerathen; auch ich habe von den im Vorstehenden mitgetheilten Angaben erst Kenntniss erlangt, als ich die eigenthümlichen Drüsen bei einem elfjährigen Mädchen entdeckt und genauer untersucht hatte. Den Anlass zu diesen Untersuchungen gab der Wunsch, etwas Näheres über die Art und

---

[1] Beiträge zur Morphologie des Gaumensegels und des Verdauungsapparates. Stuttgart, 1879, S. 27 u. f.

[2] Handbuch der menschl. Anat. Hannover, 1879, II. Bd., S. 445.

[3] Beiträge zur Kenntniss der Halseingeweide des Menschen. Inaug.-Diss. Würzburg, 1887.

©Akademie der Wissenschaften Wien; download unter www.biologiezentrum.at

Weise des Auftretens der Muscularis mucosae am Übergange des Pharynx in den Oesophagus zu erfahren.

Bevor ich jedoch auf das Ergebniss dieser Untersuchungen, soweit sie die eigenthümliche Drüse am Eingange des Oesophagus anlangen, eingehe, sei kurz das Verhalten der bekannten Schleimdrüsen im übrigen Theile der Speiseröhre berührt.

Fig. 1 stellt einen Längsschnitt des Oesophagus vom Menschen mit einer typischen Schleimdrüse dar, und zwar aus dem unteren Drittel der Speiseröhre.

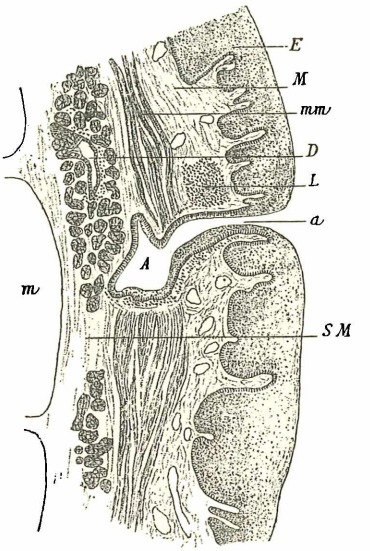

Fig. 1.

Längsschnitt durch den Oesophagus mit einer typischen Schleimdrüse. Vergr. 27. *E* Epithel, *M* Mucosa mit Papillen, *mm* Muscularis mucosae, *SM* Submucosa, *m* Muscularis propria, *D* Drüsenkörper, *a* Mündung des Ausführungsganges, *A* cysternenartige Erweiterung, *L* Lymphknötchen.

Sämmtliche, für diese Schleimdrüsen charakteristischen Verhältnisse sind leicht ersichtlich. Der abgeflachte, mit seiner Längsaxe der Längsaxe des Oesophagus parallel gestellte Drüsenkörper *(D)* liegt in der Submucosa und besteht aus dicht aneinander gelagerten kürzeren und längeren Schläuchen, die häufig mit Endsäckchen besetzt sind und von einem hellen Schleimepithel ausgekleidet werden, welches sich im geladenen Zustande, auch wenn die Präparate nicht ganz frisch zur Conservirung gelangen, intensiv mit allen Schleimfärbemitteln färbt. Der Ausführungsgang *(a)* durchbohrt die Muscularis mucosae *(mm)* und zeigt noch unter derselben oder vor seiner Mündung häufig, jedoch nicht immer, eine cysternenförmige Erweiterung *(A)*, die bereits Rubeli beschrieben hat. Weiter findet man um den Ausführungsgang vor seiner Mündung oder demselben angelagert, ebenfalls jedoch nicht immer, ein Lymphknötchen *(L)*, ein Verhalten, das zuerst Flesch aufgefallen ist.

Die Mündung des Ausführungsganges findet stets zwischen den Papillen der Schleimhaut statt und reicht das geschichtete

©Akademie d. Wissenschaften Wien; download unter www.biologiezentrum.at

Pflasterepithel mehr minder weit in den Ausführungsgang hinein, oft bis in die Submucosa.

In manchen Fällen sind die Hauptausführungsgänge von einem geschichteten Cylinderepithel ausgekleidet, indem sich das cylindrische Epithel der kleineren Gänge auf die Oberfläche des von der Mündung her hineinreichenden Pflasterepithels fortsetzt.

Damit wären die wesentlichsten Eigenthümlichkeiten der typischen Schleimdrüsen charakterisirt.

Die Gebilde, welche Rüdinger gesehen und nicht zutreffend als acino-tubulöse Drüse bezeichnet hat, kommen nun in der That dem menschlichen Oesophagus zu, wobei ich gegenwärtig allerdings noch nicht zu entscheiden wage, ob es sich um ein regelmässiges, in keinem Oesophagus fehlendes Vorkommen handelt. Aber ebensowenig kann ich mit Sicherheit behaupten, dass sie in einem der von mir untersuchten Oesophagi gefehlt hätten, weil die Stücke, welche ich an lückenlosen Serien untersucht und in denen ich die Drüsen nicht gefunden habe, die Länge von 1·5 *cm* nicht übertrafen und ich mich überzeugen konnte, dass der Sitz der fraglichen Gebilde in weiteren Grenzen schwankt. Aus diesem Umstande, sowie aus der weiteren Thatsache, dass diese Drüsen oft schwach entwickelt sind, daher leicht übersehen werden können, wenn man nicht die geschlossene Serie zur Verfügung hat, bin ich trotz der Angaben Lauteschläger's eher geneigt, die Drüsen als ein typisches Vorkommen aufzufassen. Ich habe dieselben in sechs verschiedenen Speiseröhren der verschiedensten Altersstufen — von 6 Monaten bis zu 67 Jahren — angetroffen. Dass es sich dabei nicht um eine Drüse handelt, geht schon aus der Angabe Rüdinger's, dass er mehrere Ausführungsgänge gesehen hat, hervor.

In der That sind es Drüsenlager, die oft eine sehr ansehnliche Flächenausdehnung erreichen können — bei dem elfjährigen Mädchen betrug dieselbe in cranio-caudaler Richtung $6^1/_2$ *mm*, in transversaler 4 *mm* — oft wieder schwach entwickelt sind. In denselben können die einzelnen Drüsenkörper sich bis zur Berührung genähert erscheinen oder aber durch Bindegewebe vollkommen von einander getrennt sein.

©Akademie der Wissenschaften Wien; download unter www.biologiezentrum.at

Diese Drüsenlager sitzen meist, wie Rüdinger es angegeben, der lateralen Oesophagusbucht auf, manchmal erscheinen sie aber auch dorsalwärts verschoben. Weiters finden sie sich auf beiden Seiten des Oesophagus und erklärt sich die Angabe Rüdinger's von ihrer asymmetrischen Lage dadurch, dass die Drüsen der einen Seite oft oder gewöhnlich in einem anderen Niveau liegen als die der anderen. So können an einem reinen Querschnitte oft nur die Drüsen der einen Seite getroffen erscheinen; doch habe ich in mehreren Fällen die Drüsen beider Seitenbuchten an ein und demselben Querschnitte vor mir.

Die Höhe ihrer Lagerung kann schwanken vom Beginne der Muscularis mucosae des Oesophagus hinter der Ringknorpelplatte bis hinab in die Höhe des 4. bis 5. Trachealringes. Im ersteren Falle konnte ich die Beobachtung machen, dass die Muscularis mucosae in den Seitenbuchten höher hinaufreicht und, wie Rüdinger angibt, an Querschnitten eine geschlossene muskulöse Umhüllung der Drüsen darstellt, während sie in derselben Höhe an der dorsalen und ventralen Oesophaguswand noch fehlt oder erst in einzelnen zerstreuten Bündelchen auftritt.

Was nun den feineren Bau dieser Drüsen anlangt, so ist derselbe bis auf wenige Details von Rüdinger richtig beschrieben worden.

Sie sind, wie ein Blick auf die Fig. 2 lehrt, die bei derselben Vergrösserung wie Fig. 1 angelegt ist und ein gleich behandeltes Object betrifft, toto coelo von den typischen Schleimdrüsen verschieden.

Ihre Lage bleibt zunächst stets auf die Schleimhaut beschränkt, so dass sie die Muscularis mucosae nie überschreiten. Daher zeigt die Schleimhaut an dieser Stelle meist eine nicht unbeträchtliche Verdickung. Der Drüsenkörper, welcher gegen die benachbarten Drüsen oft nur unvollkommen abgegrenzt erscheint, so dass die Schleimhaut, wie in dem Fig. 2 dargestellten Falle, von einem nahezu zusammenhängenden Drüsenlager eingenommen erscheint, besteht aus einer Anzahl engerer und weiterer, gewundener und verästelter Schläuche, welche von einer Lage cubischer oder niedrig-

©Akademie d. Wissenschaften Wien; download unter www.biologiezentrum.at

cylindrischer Drüsenzellen ausgekleidet werden. An Sublimatpräparaten zeigt sich das Protoplasma dieser Zellen von stark lichtbrechenden Körnchen erfüllt, an Präparaten aus Müller'scher Flüssigkeit zeigen sie einen gleichmässigen, wenig dichten Protoplasmakörper, der sich niemals mit Schleimfärbemitteln, in geringem Grade mit Eosin färbt.

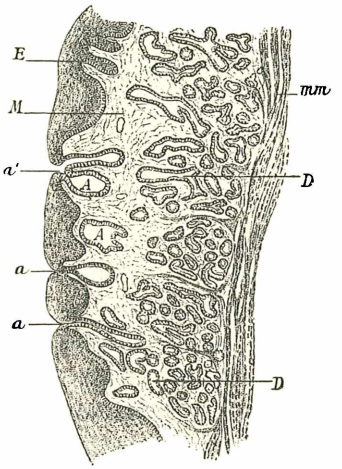

Fig. 2.

Längsschnitt durch die linke Seitenbucht des Oesophagus nahe seinem Übergange in den Pharynx. Vergr. 27. *E* Epithel, *M* Mucosa mit Papillen, *mm* Muscularis mucosae, *D* Drüsenkörper, *a* Mündung der Ausführungsgänge, *A* blasenförmige Erweiterung.

Der Kern dieser Drüsenzellen erscheint meist ganz an die Basis gedrückt und mit seiner Längsaxe senkrecht zur Längsaxe der Zelle gestellt. Diese Drüsenschläuche münden entweder direct oder durch Vermittlung weiter, buchtiger Räume in den Ausführungsgang.

Im einfachsten Falle finden wir eine geringe Anzahl von Drüsenschläuchen, 2—3, in einen ampullen- oder blasenförmig erweiterten Ausführungsgang, der zur Hälfte in die Dicke des geschichteten Pflasterepithels eingegraben erscheint, einmünden. Die Mündung dieser Ampulle selbst ist stets enge (Fig. 2, *a*) und findet ohne Ausnahme auf der Spitze der Schleimhautpapillen statt.

Wir haben dann ein Bild vor uns, welches einigermassen an die einfachen, acinösen Drüsen des Oesophagus vieler Vögel erinnert. Diese Ähnlichkeit wird umso grösser, als diese Ampulle ebenfalls von einem hohen, cylindrischen Schleimepithel, wie es z. B. Renaut in den Oesophagusdrüsen von *Falco tinnunculus* beschrieben hat und welches einigermassen an das Aussehen des Magenoberflächenepithels der Säugethiere erinnert, ausgekleidet wird. An möglichst frisch conservirten Objecten lässt es noch deutliche Schleimfärbung erkennen.

In anderen Fällen vereinigen sich zwei (Fig. 2, *a'*) oder aber eine grosse Anzahl solcher Ausführungsgänge zu gemeinsamer

©Akademie der Wissenschaften Wien; download unter www.biologiezentrum.at

Mündung, so dass die trennenden Inseln von geschichtetem Pflasterepithel ganz von dem hohen Cylinderepithel verdrängt werden und wir in einer Seitenbucht des Oesophagus eine grosse Fläche von diesem Magenepithel ausgekleidet finden.

Solche Stellen sind morphologisch von Stellen der Cardiadrüsenregion nicht zu unterscheiden.

Die Übereinstimmung wird eine vollkommene, wenn wir einige Eigenthümlichkeiten dieser letzten Drüsenregion mit den in Rede stehenden oberen Oesophagusdrüsen in Parallele stellen.

Das morphologische Verhalten und der feinere Bau der menschlichen Cardiadrüsen sind bisher noch nicht eingehender untersucht worden und finden wir in den vorliegenden Angaben wenig Übereinstimmung.

Indem ich eine eingehende Darstellung dieser Frage meiner ausführlichen Mittheilung vorbehalte, erwähne ich hier nur so viel, dass eine Anzahl von Autoren die Cardiadrüsen hauptsächlich oder ausschliesslich im distalen Ende des Oesophagus gelegen sein lässt (Kölliker, Cobelli, Krause), während Toldt sie ganz in den Bereich des Magens verweist. Während sie Kölliker als zusammengesetzte, schlauchförmige Magensaftdrüsen mit Vorraum und mit Belegzellen besetzten Schläuchen schildert, beschreiben sie Andere als acinöse (Cobelli, Krause, Hoffmann) oder tubulöse (Toldt, Renaut) Schleimdrüsen. Nach Ellenberger und Edelmann endlich stellen sie Drüsen eigener Art dar, die bei manchen Thierarten mehr den Eiweissdrüsen gleichen.

Eine genauere Beschreibung der menschlichen Cardiadrüsen hat Kupffer gegeben, nach welcher Belegzellen in ihrer Region vollkommen fehlen.

Nach meinen Untersuchungen, die ich an mehreren gut erhaltenen menschlichen Objecten anstellen konnte, erklären sich viele dieser Differenzen aus individuellen Verschiedenheiten einerseits, anderseits aus dem Umstande, dass das Verhalten der Cardiadrüsen nicht in der ganzen Peripherie der Speiseröhren-Magengrenze dasselbe ist.

Als feststehend betrachte ich, dass schlauchförmige, zusammengesetzte Drüsen noch im Bereich des geschichteten Pflasterepithels des Oesophagus ausmünden. Dieselben Drüsen

setzen sich aber noch eine verschieden lange Strecke weit in die eigentliche Magenschleimhaut hinein fort.

Auf den feineren Bau dieser Drüsen trifft die Beschreibung der Autoren nur theilweise zu; es handelt sich um Drüsenkörper, die aus einer wechselnden Anzahl stark gewundener und verästelter Schläuche bestehen, welche häufig zu weiten, buchtigen, unregelmässig gestalteten Räumen erweitert erscheinen oder in einen solchen weiten, blasenförmigen Raum einmünden. Der Ausführungsgang ist stets von hohem, cylindrischem Magenoberflächenepithel ausgekleidet und mündet, soweit es die noch im Bereiche des Oesophagus gelegenen Drüsen anlangt, stets auf der Spitze der Papillen als enger Schlauch oder unter vorheriger ampullenförmiger Erweiterung.

Die Drüsenzellen der Endschläuche sind cubische oder niedrig cylindrische Zellen mit basalständigem, häufig plattgedrücktem Kern und dichtkörnigem Protoplasma. Einzelne Schläuche sind stets durch das Vorhandensein von Belegzellen ausgezeichnet und kommen solche Schläuche auch noch unter dem Pflasterepithel vor. Die Mehrzahl der Schläuche entbehrt der Belegzellen. Das hohe Cylinderepithel der blasenförmig erweiterten Drüsenräume und der Ausführungsgänge ist das typische Schleimepithel der Magenoberfläche.

Auch diese Drüsen sind stets auf die eigentliche Schleimhaut beschränkt. Wie man aus dieser kurzen Schilderung ersieht, ist die Übereinstimmung der Cardiadrüsen mit den Drüsen in den Seitenbuchten des proximalen Oesophagusendes eine vollkommene bis auf das Vorkommen von Belegzellen. Aber auch dieser Unterschied schwindet durch den Nachweis typischer Belegzellen an einzelnen Schläuchen der oberen Oesophagusdrüsen, der mir in allen untersuchten Fällen gelungen ist. Wir finden also am Anfang und am Ende des Oesophagus Drüsen vom Typus der Cardiadrüsen, eine Thatsache, die nicht nur in vergleichend-anatomischer, sondern auch in praktischer Hinsicht von grossem Interesse erscheint. Eine Erklärung für diese Thatsache werden wir in der Phylogenese des Schlundrohres, wenigstens annähernd, gegeben finden.